


外国人体格检查表

FOREIGNER PHYSICAL EXAMINATION FORM



姓名 Name	Amjed Mohammed Said KHELIFI	性别 Sex	<input checked="" type="checkbox"/> 男 Male <input type="checkbox"/> 女 Female	出生日期 Birthday	14/05/2003	
现在通讯地址 Present mailing address		khamjed123@gmail.com				
国籍或地区 Nationality (or Area)	Algeria	出生地 Birth place	Souk Ahras	血型 Blood type	O+	

过去是否患有下列疾病：(每项后面请回答“否”或“是”)

Have you ever had any of the following diseases?

(Each item must be answered "Yes" or "No")

班疹 伤寒	Typhus fever	<input checked="" type="checkbox"/> No <input type="checkbox"/> Yes	菌 痢	Bacillary dysentery	<input checked="" type="checkbox"/> No <input type="checkbox"/> Yes
小儿麻痹症	Poliomyelitis	<input checked="" type="checkbox"/> No <input type="checkbox"/> Yes	布氏杆菌病	Brucellosis	<input checked="" type="checkbox"/> No <input type="checkbox"/> Yes
白 喉	Diphtheria	<input checked="" type="checkbox"/> No <input type="checkbox"/> Yes	病毒性肝炎	Viral hepatitis	<input checked="" type="checkbox"/> No <input type="checkbox"/> Yes
猩 红 热	Scarlet fever	<input checked="" type="checkbox"/> No <input type="checkbox"/> Yes	产褥期链球	Puerperal streptococcus infection	
回 归 热	Relapsing fever	<input checked="" type="checkbox"/> No <input type="checkbox"/> Yes	菌 感 染		<input checked="" type="checkbox"/> No <input type="checkbox"/> Yes

伤寒和付伤寒 Typhoid and paratyphoid fever ☒ No ☐ Yes

流行性脑脊髓膜炎 Epidemic cerebrospinal meningitis ☒ No ☐ Yes


是否患有下列危及公共秩序和安全的病症：(每项后面请回答“否”或“是”)

Do you have any of the following diseases or disorders endangering the public order and security?

(Each item must be answered "Yes" or "No")

毒物瘾	Toxicomania	<input checked="" type="checkbox"/> No <input type="checkbox"/> Yes
精神错乱	Mental confusion	<input checked="" type="checkbox"/> No <input type="checkbox"/> Yes
精神病	Psychosis: 躁狂型 Manic psychosis	<input checked="" type="checkbox"/> No <input type="checkbox"/> Yes
	妄想型 Paranoid psychosis	<input checked="" type="checkbox"/> No <input type="checkbox"/> Yes
	幻觉型 Hallucinatory	<input checked="" type="checkbox"/> No <input type="checkbox"/> Yes

身高 Height	175 厘米 CM	体重 Weight	82 公斤 Kg	血压 Blood pressure	11/7 毫米汞柱 mmHg
发育情况 Development	Good	营养情况 Nourishment	Good	颈部 Neck	Normal
视力 左 L Vision 右 R	10/10 10/10	矫正视力 左 L Corrected vision 右 R	/	眼 Eyes	Normal
辨色力 Colour sense	Normal	皮肤 Skin	Normal	淋巴结 Lymph nodes	NO.
耳 Ears	Good	鼻 Nose	Good	扁桃体 Tonsils	Normal
心 Heart	Good	肺 Lungs	Good	腹部 Abdomen	Normal

脊柱 Spine	Normal	四肢 Extremities Normal	神经系统 Nervous system	Normal																
其他所见 Other abnormal findings	No abnormal findings																			
胸部 X 线 检查结果 (附检查报告单) Chest X-ray exam (attached chest X-ray report)	Joined	心电图 ECC Joined	Normal.																	
化实验室检查 (包括艾滋病、 梅毒等血清学检查) Laboratory exam (attached test report of AIDS, Syphilis etc)	Normal.																			
<p>未发现患有列检疫传染病和危害公共健康的疾病:</p> <p>None of the following diseases of disorders found during the present examination.</p> <table border="0"> <tr> <td>霍乱</td> <td>Cholera</td> <td>性病</td> <td>Venereal Disease</td> </tr> <tr> <td>黄热病</td> <td>Yellow fever</td> <td>肺结核</td> <td>Lung tuberculosis</td> </tr> <tr> <td>鼠疫</td> <td>Plague</td> <td>艾滋病</td> <td>AIDS</td> </tr> <tr> <td>麻风</td> <td>Leprosy</td> <td>精神病</td> <td>Psychosis</td> </tr> </table> <p style="text-align: center;">NO ONE</p>					霍乱	Cholera	性病	Venereal Disease	黄热病	Yellow fever	肺结核	Lung tuberculosis	鼠疫	Plague	艾滋病	AIDS	麻风	Leprosy	精神病	Psychosis
霍乱	Cholera	性病	Venereal Disease																	
黄热病	Yellow fever	肺结核	Lung tuberculosis																	
鼠疫	Plague	艾滋病	AIDS																	
麻风	Leprosy	精神病	Psychosis																	
意 见 Suggestion	<div style="display: flex; justify-content: space-between;"> <div> <p>医师签字 Signature of physician</p>  </div> <div> <p>检查单位盖章 Official Stamp</p> <p>日期 Date</p> <p>06 DEC 2025</p> </div> </div>																			



CIM Dr Bougadi

مركز التصوير الطبي بوقادي

IRM - SCANNER- ECHOGRAPHIE - MAMMOGRAPHIE NUMERIQUE - RADIOGRAPHIE NUMERIQUE
ECHODOPPLER COULEUR- PANORAMIQUE DENTAIRE NUMERIQUE -
PONCTION ET CYTOPONCTION - MICROBIOPSIE

Oum el bouaghi , le 04/12/2025

Patient : KHELIFI AMDJED MOHAMMED SAID Age: 22 ans
Prescripteur: Dr

RX THORAX DE FACE

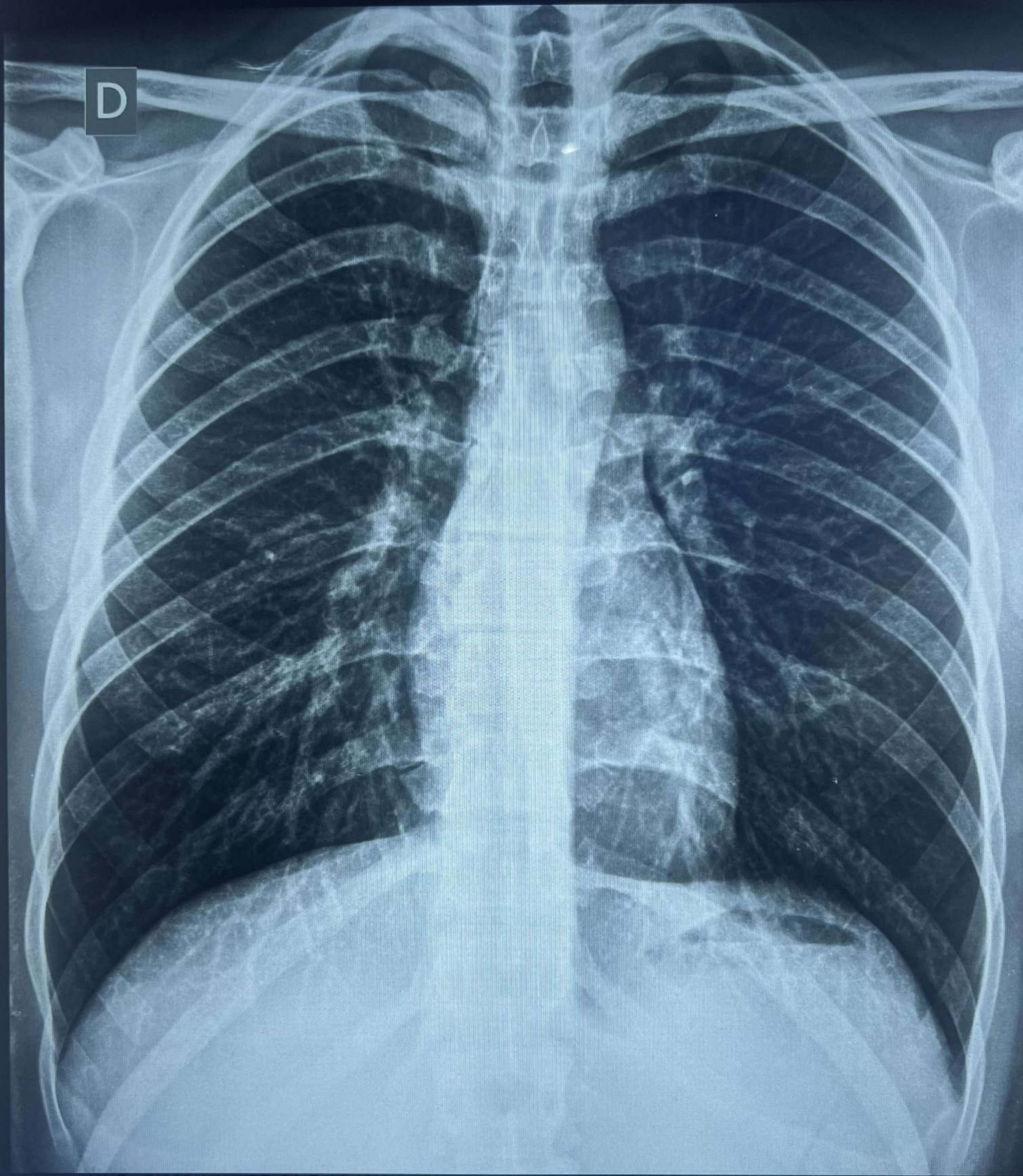
- Absence de lésion parenchymateuse
- Médiastin en place.
- Hiles en place de dimensions habituelles.
- Aires ganglionnaires : Libres.
- Silhouette cardiaque : sans anomalies.
- Culs de sac costo-diaphragmatiques libres.
- Absence de lésion osseuse.

DR C. ARAFAT

Confraternellement

DR B. BOUGADI

Important : il ne sera délivré qu'une seule copie du dossier médical (clichés et compte rendu médical).



KHELIFI MOUHAMED SAID 22 ANS ,
CENTRE D'IMAGERIE MEDICALE DR B .BOUGADI

04/12/2025



Compte Rendu d'Analyses Médicales

Imprimé le : 29/11/2025

Prélèvement du : 29/11/2025 14:50

NID : 20251129-002147

KHELIFI AMDJEDMOHAMMEDSAID

Age: 22 ans



202511292147-

SEROLOGIE

	Résultat	Unité	Valeurs Usuelles	Antécédent
Antigène HBS (Hépatite B).	Négatif	Index S/CO	0.00 - 1.00	
Anticorps anti HCV (Hépatite C).	Négatif	Index S/CO	0.00 - 1.00	
Ac Anti HIV (HIV 1 et HIV2)	Négatif	Index S/CO	0.00 - 1.00	

Microbiologie

	Résultat	Unité	Valeurs Usuelles	Antécédent
BACILLOSCOPIE (coloration de ziehl neelson)×3	Négatif			

Validé par: Dr BENLAMRI. F

